

■ REPORTE DE CASO

Leucoencefalopatía multifocal progresiva en mujer con SIDA

Progressive multifocal leukoencephalopathy in a woman with AIDS

^aRoberto Daniel Álvarez Ovelar¹, ^aKaren Yohana Rodas Benítez¹, ^aAndrea Gabriela Rojas Benítez¹, ^aJorge Sebastián Escobar Salinas², ^bNicolás Darío Aguayo Uriarte³

¹Hospital Central del Instituto de Previsión Social. Asunción, Paraguay.

²Hospital Nacional. Itauguá, Paraguay.

³Hospital Central del Instituto de Previsión Social. Asunción, Paraguay.

RESUMEN

La leucoencefalopatía multifocal progresiva es una de las diversas entidades clínicas con compromiso del sistema nervioso central causada por el virus JC en pacientes con infección por VIH o en algún otro estado de inmunocompromiso. Es una enfermedad sin tratamiento específico efectivo demostrado. Se presenta el caso de una paciente de 33 años de edad con SIDA que desarrolló esta enfermedad con deterioro progresivo del estado general hasta que se produjo su deceso a los 7 días de internación.

Palabras claves: virus JC, síndrome de inmunodeficiencia adquirida, leucoencefalopatía multifocal progresiva, VIH

ABSTRACT

Progressive multifocal leukoencephalopathy is one of several clinical entities with compromise of the central nervous system caused by the JC virus in patients with HIV infection or in some other state of immunocompromise. It is a disease without proven effective specific treatment. We present the case of a 33-year-old patient with AIDS who developed this disease with progressive deterioration of the general condition until her death occurred 7 days after hospitalization.

Keywords: JC virus, acquired immunodeficiency syndrome, progressive multifocal leukoencephalopathy, human immunodeficiency virus


^aPostgradista de Medicina Interna.

^bEspecialista en Medicina Interna, Jefe de sala del Servicio de Clínica Médica II.

Autor correspondiente:

Dr. Roberto Daniel Álvarez Ovelar
Hospital Central del Instituto de Previsión Social, Asunción, Paraguay.
Teléfono: +595.981368262
Correo electrónico: b_et_oalvarez@hotmail.com
ORCID: 0000-0002-0187-8865

Artículo recibido: 30 junio 2019 **Artículo aceptado:** 16 diciembre 2019

 Este es un artículo publicado en acceso abierto bajo una Licencia Creative Commons CC-BY 4.0

INTRODUCCIÓN

La leucoencefalopatía multifocal progresiva es una enfermedad desmielinizante de progresión rápida y fatal del sistema nervioso central que afecta al 1-8% de los pacientes con SIDA. Es causada por la reactivación del virus JC, el cual se aisló por primera vez en el año 1971^(1,2,3). Es considerada una infección oportunista marcadora del SIDA. Su epidemiología ha variado a lo largo del tiempo⁽⁴⁾. Antes de la pandemia por VIH, era descrita raramente en pacientes con procesos neoplásicos pero la incidencia aumentó con la propagación del VIH hasta decrecer nuevamente con el advenimiento de la terapia antirretroviral de gran actividad, tras lo cual su incidencia anual se estima en 0,1% de pacientes con infección de VIH. Notablemente, la incidencia es mayor en el SIDA que en otras causas de inmunodepresión⁽⁵⁾.

La leucoencefalopatía multifocal progresiva tiene un curso subagudo con manifestaciones variables, debido a lesiones multifocales se observan un conjunto de signos y síntomas que revelan compromiso de distintas áreas del sistema nervioso. Se acepta para su diagnóstico tres componentes: imágenes en resonancia magnética encefálica con hiperintensidad en T2 y en secuencias FLAIR en región de la sustancia blanca del cerebro e hipointensidad en T1, la presencia del ADN del virus JC detectada por reacción en cadena de la polimerasa en líquido cefalorraquídeo y la clínica. No existe un tratamiento antiviral específico y el pronóstico es ominoso. El objetivo es restaurar la inmunidad celular, lo cual, paradójicamente, puede ser fatal al desarrollarse un síndrome de reconstitución inmune. En pacientes con SIDA existe una mejoría de la sobrevida con la indicación de terapia antirretroviral de gran actividad⁽²⁾ pero debe vigilarse la posibilidad de un síndrome de reconstitución inmune.

REPORTE DEL CASO

Paciente de sexo femenino de 33 años de edad, procedente de zona urbana, consulta por movimientos involuntarios. Refiere cuadro de 2 semanas de evolución de debilidad de miembro inferior derecho, ascendente, además de movimientos coreiformes de miembro superior derecho acompañado de dificultad para articular las palabras y visión borrosa en ojo derecho. Refiere además sudoración profusa y cambios en la conducta. Niega sensación febril. Antecedentes remotos de la enfermedad actual: tres meses antes del ingreso presentó cuadro de parestesia y debilidad de miembro inferior izquierdo que progresa a miembro superior ipsilateral, se realizó tomografía axial computarizada simple de cráneo y punción lumbar y se interpreta el cuadro como una enfermedad desmielinizante del sistema nervioso central y recibe bolos de metilprednisolona con respuesta parcial. Se reinicia terapia antirretroviral, se indica alta médica y seguimiento por consultorio. Como antecedente patológico personal, convive con persona con VIH desde hace 6 años, que abandonó tratamiento.

Al examen físico del sistema nervioso está vigil, poco colaboradora, Glasgow 13, con periodos de excitación psicomotriz, parálisis espástica con hiperextensión de miembros inferiores, reflejos osteotendinosos aumentados bilateralmente. Parálisis espástica de miembro superior izquierdo. Movimientos coreiformes de miembro superior derecho. El resto del examen físico sin particularidades. Análisis clínico al ingreso: hemograma con leucocitos 3200/mm³, neutrófilos 56%, hemoglobina 10,2 g/dL, plaquetas 227000/mm³. Perfil renal, hepático, proteico y electrolitos en rango.

Durante su evolución presenta deterioro progresivo del estado general, periodos de excitación psicomotriz, sudoración profusa, disminución del estado de conciencia, picos febriles. En fondo de ojo no presenta papiledemas. Se realiza resonancia magnética de cráneo donde se observan lesiones con aumento de señal en secuencias T2 y FLAIR (Figura 1A y B) e hipointensidad en señal T1, sin alteraciones llamativas en secuencias angiográficas TOF (Figura 2).

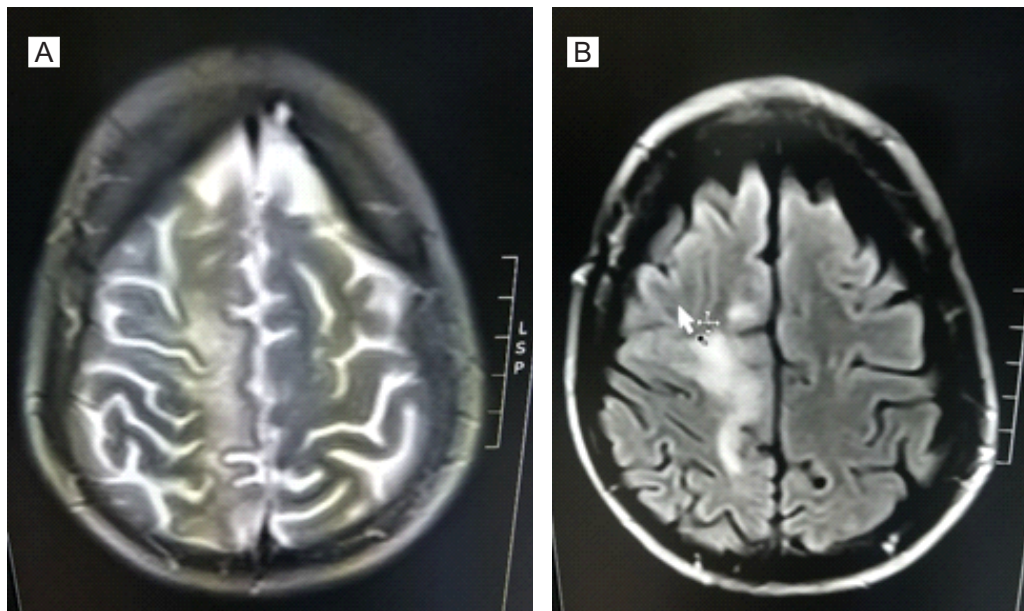


Figura 1. Imagen de resonancia magnética encefálica realizada a la paciente. Se evidencian Cambios con aumento de señal sin efecto de masa, parasagital derecho, frontoparietal, caracterizados por alta señal en secuencia T2 y FLAIR con restricción heterogénea a la difusión y señal alta en el mapa ADC. Sin evidencias de alteraciones llamativas en secuencias angiográficas TOF. A) Secuencia T2. B) Secuencia FLAIR.

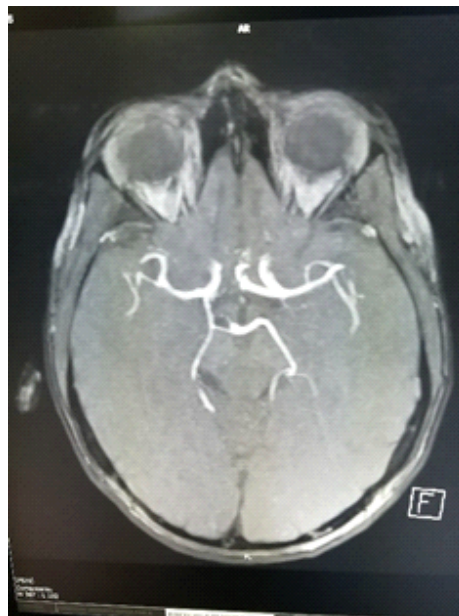


Figura 2. Angioresonancia encefálica realizada a la paciente. No se observan alteraciones llamativas en secuencias angiográficas TOF.

Como la lesión es sugerente de una leucoencefalopatía multifocal progresiva, se realiza punción lumbar y se inicia tratamiento de forma empírica con meropenem, vancomicina, aciclovir, anfotericina B, previa toma de policultivos los cuales retornan todos negativos. El líquido cefalorraquídeo retorna normal (tablas 1 y 2)

Tabla 1. Citoquímico y citológico del líquido cefalorraquídeo

Aspecto: límpido	Glucosa: 128 mg/dL
Color: incoloro	Proteínas totales: 19 mg/dL
Leucocitos: 20/mm ³	LDH: 63 U/L
mononucleares 90%, polimorfonucleares 10%	Hematíes: 550/mm ³ , frescos 90%

Tabla 2. Antígenos y panel viral del líquido cefalorraquídeo

Antígenos solubles para meningitis:	Panel viral:
Ag. <i>Neisseria meningitidis</i> grupo A: negativo	Detección Citomegalovirus: no se observa ADN
Ag. <i>Neisseria meningitidis</i> grupo B/E, Coli K1: negativo	Detección Epstein Barr: no se observa ADN
Ag. <i>Neisseria meningitidis</i> grupo C: negativo	Detección Enterovirus: no se observa ARN
Ag. <i>Neisseria meningitidis</i> grupo Y/W135: negativo	Detección Virus herpes simple 1 y 2: no se observa ADN
Ag. <i>Streptococcus beta hemolitico</i> grupo B: negativo	Detección Virus varicela zoster: no se observa ADN
Ag. <i>Streptococcus pneumoniae</i> y <i>Haemophilus influenzae</i> grupo B: negativo	Detección Virus JC: se detecta presencia de ADN
Ag. <i>Cryptococcus neoformans</i> : negativo	

Se sospecha presencia de Síndrome inflamatorio de reconstitución inmune, luego de reiniciar esquema antirretroviral hace 3 meses, por lo que se inicia pulsos de metilprednisolona. Se solicita recuento de linfocitos: CD4: 5 y CD8: 30 (no se determinó carga viral debido que en ese momento no se contaba con reactivo), por lo que se descarta Síndrome inflamatorio de reconstitución inmune. Se solicita PCR para virus JC (John Cunningham) en líquido cefalorraquídeo el cual retorna positivo, por lo que se reúnen los criterios para el diagnóstico de leucoencefalopatía multifocal progresiva. La paciente presenta deterioro progresivo del estado general hasta que se produce su deceso a los 7 días de internación en sala.

DISCUSIÓN

La leucoencefalopatía multifocal progresiva es una enfermedad poco frecuente causada por la reactivación del virus JC en estado de inmunocompromiso, si bien la primoinfección se produce en la infancia, se vuelve autolimitada y en personas inmunocompetentes no se reactiva, salvo algunos casos descritos⁽⁶⁾.

La enfermedad no tiene un tratamiento antiviral específico. En pacientes con SIDA se observó un aumento de la sobrevida con terapia antirretroviral de gran actividad. Existen ciertas publicaciones que describen el tratamiento con varios fármacos que se encuentran en fase de estudio, por ejemplo, en Chile⁽²⁾, el caso de un paciente con SIDA que recibió terapia antirretroviral de gran actividad

asociado a mirtazapina con resultados prometedores, con buena evolución clínica e imagenológica al año de la enfermedad. Así como el tratamiento con pemprolizumab con disminución de la carga viral JC hasta valores indetectables con estabilización neurológica y mejoría en las imágenes de resonancia magnética⁽⁷⁾.

A pesar de que la leucoencefalopatía multifocal progresiva es una enfermedad de evolución rápida y fatal y sin tratamiento específico, su diagnóstico es importante porque permite descartar otras entidades patológicas similares a ésta que cuentan con un tratamiento específico y eficaz. Una vez hecha el diagnóstico de leucoencefalopatía multifocal progresiva, el objetivo es la reconstitución inmune aumentando el recuento de linfocitos CD4 y concomitantemente la disminución del virus JC en el líquido cefalorraquídeo⁽⁸⁾. El nivel de inmunocompromiso es un factor sumamente importante a valorar en la sobrevida de los pacientes: la mortalidad al año es mayor en pacientes con recuento de CD4 menor a 200 cel/mm³⁽⁵⁾. Si bien se describe que su mortalidad ha disminuido, 80% de los pacientes con VIH y leucoencefalopatía multifocal progresiva fallece en los primeros 6 meses del diagnóstico. Se describen además casos de leucoencefalopatía multifocal progresiva en pacientes sin SIDA, en menor frecuencia pero con una tasa de mortalidad también elevada⁽⁹⁾, como es el caso de pacientes que reciben terapia con inmunomoduladores como el natalizumab⁽¹⁰⁾.

Se presenta el caso de una paciente con estado de inmunodepresión muy acentuado en quien se sospecha en primera instancia de una encefalomiелitis aguda diseminada, la cual se descarta al no responder en su totalidad a la terapia con corticoides. En segunda instancia se considera el cuadro como un síndrome inflamatorio de reconstitución inmune, al coincidir el empeoramiento del cuadro con el reinicio de la terapia antirretroviral 3 meses previos a la enfermedad actual, lo cual se descarta al obtener valores bajos de linfocitos CD4. Se debería estar alerta ante una infección al virus JC como diagnóstico alternativo.

En conclusión, la piedra angular para la reducción de la mortalidad de los pacientes con leucoencefalopatía multifocal progresiva es la recuperación de la inmunidad para lograr la disminución de la carga viral del virus JC. Reiniciar la terapia antirretroviral de inmediato cuando el paciente ha abandonado el tratamiento o cambiar de esquema cuando se sospecha resistencia del VIH o mala adherencia debido a los efectos adversos causados por los distintos fármacos.

Conflicto de interés

Los autores declaran no tener conflictos de interés.

REFERENCIAS BIBLIOGRÁFICAS

1. Lima MA. Progressive multifocal leukoencephalopathy: new concepts. *Arq. Neuropsiquiatr* [Internet]. 2013 Sep [cited 2019 June 29]; 71(9B): 699-702. Available from: <http://www.scielo.br/pdf/anp/v71n9B/0004-282X-anp-71-09b-699.pdf>
2. Lasso M, Cerón I. Tratamiento conjunto con mirtazapina y terapia antiretroviral para la leucoencefalopatía multifocal progresiva asociada a infección por VIH-1: presentación de un caso clínico y revisión de la literatura. *Rev. chil. infectol* [Internet]. 2012 Abr [citado 29 Jun 2019]; 29(2):217-20. Disponible en: <https://scielo.conicyt.cl/pdf/rci/v29n2/art16.pdf>
3. Alcalde López S, Fernández Letamendi T, Lamban Ibor E. Monoparesia en paciente VIH: un caso de leucoencefalopatía multifocal progresiva. *Atalaya Médica Turolense* [Internet]. 2017/ 20 Junio 2019/(11):56-9. Disponible en: <http://atalayamedica.comteruel.org/index.php/revista/article/view/170/178>

4. Ferenczy MW, Marshall LJ, Nelson CD, Atwood WJ, Nath A, Khalili K, Major EO. Molecular biology, epidemiology, and pathogenesis of progressive multifocal leukoencephalopathy, the JC virus-induced demyelinating disease of the human brain. *Clin Microbiol Rev* /Internet/. 2012 /cited 2019 Jul 1/ ; 25(3):471-506. Available from: <https://www.ncbi.nlm.nih.gov/pmc/articles/PMC3416490/pdf/zcm471.pdf>
5. Piza F, Fink MC, Nogueira GS, Pannuti CS, Penalva de Oliveira AC, Vidal JE. JC virus-associated central nervous system diseases in HIV-infected patients in Brazil: clinical presentations, associated factors with mortality and outcome. *Braz J Infect Dis* [Internet]. 2012 [cited 2019 June 29] ; 16(2): 153-6. Available from: http://www.scielo.br/scielo.php?script=sci_arttext&pid=S1413-86702012000200008&lng=en.
6. Gourineni VC, Juvet T, Kumar Y, Bordea D, Sena KN. Progressive multifocal leukoencephalopathy in a 62-year-old immunocompetent woman. *Case Rep Neurol Med* [Internet]. 2014 [cited 2019 Jun 30]; 2014:549271. Available from: : <https://www.ncbi.nlm.nih.gov/pmc/articles/PMC3965952/pdf/CRINM2014-549271.pdf>
7. Rauer S, Marks R, Urbach H, Warnatz K, Nath A, Holland S, et al. Treatment of progressive multifocal leukoencephalopathy with pembrolizumab. *N Engl J Med*. 2019; 380(17):1676-7.
8. Gómez González MB, Pérez Gracia MT, Rodríguez Iglesias MA, Girón González JA, Sillero Sánchez M, Ballester Díaz MC, Asencio Marchante JJ. Leucoencefalopatía multifocal progresiva: desde el origen a 2008. *Semin Fund Esp Reumatol* /Internet/. 2009 /cited 2019 Jul /; 10(3):91-9. Available from: <file:///C:/Users/Acer/Downloads/SemFundEspReumatol.pdf>
9. Sancho Rubio MC, Garijo Gallego C, Villar Yus C. Leucoencefalopatía multifocal progresiva en paciente con diagnóstico tardío de SIDA. *Rev Clin Med Fam* [Internet]. 2018 [citado 1 Jul 2019] ; 11(3): 176-8. Disponible en: <http://scielo.isciii.es/pdf/albacete/v11n3/1699-695X-albacete-11-03-00176.pdf>
10. Schwab N, Schneider-Hohendorf T, Melzer N, Cutter G, Wiendl H. Natalizumab-associated PML: Challenges with incidence, resulting risk, and risk stratification. *Neurology*. 2017; 88(12):1197-1205.